

Automatische Rekonstruktion des Verlaufs aneurysmatischer Aorten in postoperativen CTA-Bildern

Frank Schmitt¹, Matthias Raspe¹, Ralph Wickenhöfer²

¹Institut für Computervisualistik, Universität Koblenz-Landau

²Abteilung für Radiologie, Bundeswehrzentral Krankenhaus Koblenz

`mraspe@uni-koblenz.de`

Kurzfassung. Zur Behandlung abdominaler Aortenaneurysmen (AAA) stellt die minimal-invasive endovaskuläre Stent-Graft-Methode eine wichtige Alternative zur offenen Operation dar. Nach erfolgter Stent-Graft-Implantation sind regelmäßige Nachkontrollen und Analysen der eventuellen Veränderung von Stent und Aneurysmasack nötig, um Undichtigkeiten des Implantats frühzeitig feststellen zu können. Während zur präoperativen Aneurysmasegmentierung bereits erste automatisierte Verfahren zur Verfügung stehen, geschieht die Nachuntersuchung heute meist durch manuelle, nicht-computerunterstützte Analyse der CTA-Aufnahmen. Das in diesem Artikel vorgestellte Verfahren vereinfacht die Nachuntersuchung, indem das Aortenlumen automatisch und robust gegenüber Metallartefakten, wie sie z.B. durch die Prothese erzeugt werden können, segmentiert wird. Ausgehend von der Lumensegmentierung wird mit Hilfe eines Shortest-Path-Verfahrens die Mittellinie durch das Lumen bestimmt. Diese dient als Grundlage für eine kurvenbasierte Reformation, durch die die Länge und der Durchmesser des Aneurysmas leicht bestimmt werden kann.

1 Einleitung

Die Behandlung abdominaler Aortenaneurysmen erfolgt alternativ zur offenen Operation minimal-invasiv durch Implantation eines Stent-Grafts. Da es trotz des verhältnismäßig schonenden Eingriffs zu Folgekomplikationen kommen kann, sind bei diesem Verfahren regelmäßige Nachkontrollen nötig, um Undichtigkeiten des Implantats (Endoleckagen) frühzeitig zu diagnostizieren. Diese Kontrollen geschehen – ebenso wie die Voruntersuchungen – in der Regel auf der Basis von CTA-Aufnahmen. Die Indikatoren für Endoleckagen sind hierbei neben dem offensichtlichen Auftreten von Kontrastmittel im Aneurysmasack ungünstige Veränderungen in der Größe und Form des Aneurysmas. Hierbei muss berücksichtigt werden, dass sich der Aneurysmasack bei erfolgreicher Isolation vom Blutfluss zurückbildet. Dieses „Shrinking“ muss somit bei vergleichenden Messungen berücksichtigt werden.

Während für die automatische präoperative Aneurysmasegmentierung bereits einige Methoden publiziert wurden (siehe beispielsweise [1],[2]) geschieht

die Nachkontrolle heute meist noch manuell. Neben der Suche nach Kontrastmittelzuflüssen in den Aneurysmasack wird hierbei in der Regel der maximale Aneurysmadurchmesser bestimmt. Für eine genaue Bestimmung des Durchmessers ist es jedoch notwendig, eine exakt zum Aortaverlauf orthogonale Messung durchzuführen. Weiterhin ist es schwierig, in den klassischen Ansichten die Region der größten Aneurysmaausdehnung zu bestimmen. Wir stellen im folgenden ein Verfahren vor, das ausgehend von einem benutzerdefinierten Start- und Endpunkt das Aortenlumen mit Hilfe des 3-D-CSC-Verfahrens segmentiert und über einen Shortest-Path-Algorithmus die Centerline durch das Lumen errechnet. Diese dient als Grundlage für eine kurvenbasierte Reformation. In dieser Darstellung kann der Nutzer Länge und Durchmesser des Aneurysmas leichter bestimmen. Außerdem lassen sich mit Hilfe des begradigten Aortalängsschnitts neben dem maximalen Durchmesser auch Veränderungen in der generellen Form des Aneurysmas feststellen.

2 Material und Methoden

Ausgangspunkt des Verfahrens sind der zu untersuchende CTA-Datensatz sowie die 3-D-Koordinaten des Start- und Endpunkts des zu untersuchenden Bereichs der Aorta. Der Startpunkt wird im Falle abdominaler Aortenaneurysmen oberhalb der Aortenbifurkation und der Endpunkt unterhalb der Nierenarterienabgänge gesetzt.

Der Datensatz wird zunächst auf die relevanten Schichten beschnitten und mittels einer 3-D-Generalisierung des Kuwahara-Nagao-Filters [3] geglättet. Wir verwenden bewusst keine aufwendigeren Filter wie beispielsweise anisotrope Diffusion, da der folgende Segmentierungsalgorithmus wenig empfindlich gegen leichtes Rauschen ist und somit eine schnellere, parameterlose Methode zu bevorzugen ist.

Im nächsten Schritt wird eine Segmentierung mittels des 3-D-CSC-Verfahrens ([4], [5]) durchgeführt. Der 3-D-CSC ist ein allgemeines 3-D-Segmentierungsverfahren, welches basierend auf einer hierarchischen Zellstruktur beliebige Volumendatensätze in grauwerthomogene, zusammenhängende Regionen (Segmente) einteilt. Er eignet sich sehr gut für das Problem der Lumensegmentierung, da das Aortenlumen bei Auswahl eines passenden Ähnlichkeitsschwellwerts (bei dem typischen Wertebereich von -1024 bis $3071HU$ hat sich 75 als geeigneter Schwellwert herausgestellt) bereits fast vollständig zu einem Segment zusammengefasst wird.

Um die durch den 3-D-CSC erzeugten Segmente Gewebeklassen zuordnen zu können, wird das Histogramm des Datensatzes mit Hilfe des K-Harmonic-Means-Algorithmus [6] in fünf Cluster (Luft, Fettgewebe, kontrastmittelfreie Blutgefäße, Kontrastmittel, Knochen/Metallimplantate) eingeteilt. Die Initialisierung der Clustermittelpunkte entspricht dabei den üblichen Werten auf der Hounsfieldskala. Die so gewonnenen Grauwertschwellen erlauben eine Klassifikation der 3-D-CSC-Segmente anhand ihres mittleren Grauwerts in die fünf angeführten Klassen. Aufgrund von Rauschen oder lokalen Artefakten werden in

manchen Bildern fälschlicherweise kleine Einschlüsse einer Gewebeklasse in einem größeren Objekt einer anderen Gewebeklasse detektiert. Da diese kleinen Einschlüsse zu Problemen in der nachfolgenden Centerline-Bestimmung führen würden, werden sie über eine Nachbarschaftsanalyse detektiert und entfernt.

Nachdem nun für jeden Voxel bekannt ist zu welcher Gewebeklasse er gehört, kann ein Binärbild erzeugt werden, in dem kontrastmitteldurchströmtes Lumen Vordergrund und alle anderen Punkte Hintergrund sind. Auf diesem Binärbild wird eine euklidische 3-D-Distanztransformation durchgeführt. Hierbei muss darauf geachtet werden, dass bei der Berechnung der Distanztransformation die in der Regel anisotrope Auflösung der Daten miteinbezogen wird. Dies kann beispielsweise in dem schnellen Algorithmus von Meijster [7] durch geringe Modifikationen erreicht werden.

Das Ergebnis der Distanztransformation bildet die Grundlage für die Bestimmung der Centerline durch das Aortenlumen. Hierzu wird ein gerichteter gewichteter Graph aufgebaut, in dem die Voxel innerhalb des Lumens die Knoten bilden. Von jedem Knoten weisen 26 Kanten zu den Knoten der Nachbarvoxel im 3-D. Sei d_{max} das globale Maximum der Distanztransformation auf den Voxeln innerhalb des Lumens. Das Gewicht einer Kante ergibt sich aus der Differenz aus d_{max} und dem Wert der Distanztransformation am Voxel, das dem Zielknoten der Kante entspricht. Somit erhalten Kanten, die zu außen gelegenen Voxeln führen ein hohes Gewicht und Kanten zu in der Mitte des Lumens gelegenen Voxeln ein geringes Gewicht. Eine Shortest-Path-Suche mittels des Dijkstra-Algorithmus liefert die Centerline durch das Lumen deshalb als kürzesten Pfad zwischen den Knoten, die den durch den Benutzer vorgegebenen Start- und Endkoordinaten entsprechen.

Um kleine Ungenauigkeiten in der berechneten Centerline auszugleichen, wird diese durch wiederholtes Anwenden eines [1 2 1]-Filters geglättet. Die so erhaltene Mittellinie erlaubt es, in regelmäßigen Abständen zur Aorta orthogonale 2-D-Schnittbilder mittels linearer Interpolation der Volumendaten zu generieren. Weiterhin wird ein Längsschnitt durch die entlang der Centerline gestreckte Aorta erzeugt. Während die orthogonalen Schnitte die lokale Ausdehnung von Lumen und Aneurysmasack zeigen, kann durch den Längsschnitt die globale Form des Aneurysmas erfasst werden.

3 Ergebnisse

Das vorgestellte Verfahren wurde auf 10 Datensätzen unterschiedlicher Patienten erfolgreich getestet. Dabei wurden auch präoperative Datensätze untersucht, auf denen das Verfahren ebenfalls anwendbar ist. Abbildung 1 zeigt einen axialen Schnitt durch die Aorta. Durch die nicht-orthogonale Ansicht erscheint die Aorta im Schnittbild stark ellipsenförmig verzerrt. Abbildung 2 zeigt einen Schnitt orthogonal zur berechneten Centerline an der selben Stelle der Aorta. Der Aortenquerschnitt ist hier unverzerrt. Abbildung 3 zeigt den Aortaverlauf im 3-D-Volumen. Dabei werden die Positionen im 3-D, an denen eine orthogonale Schicht erzeugt wird, durch eine weiße Linie visualisiert. Abbildung 4 zeigt einen Längs-

schnitt durch die gestreckte Aorta. In dieser Ansicht lässt sich die globale Form des Aneurysmas gut erfassen.

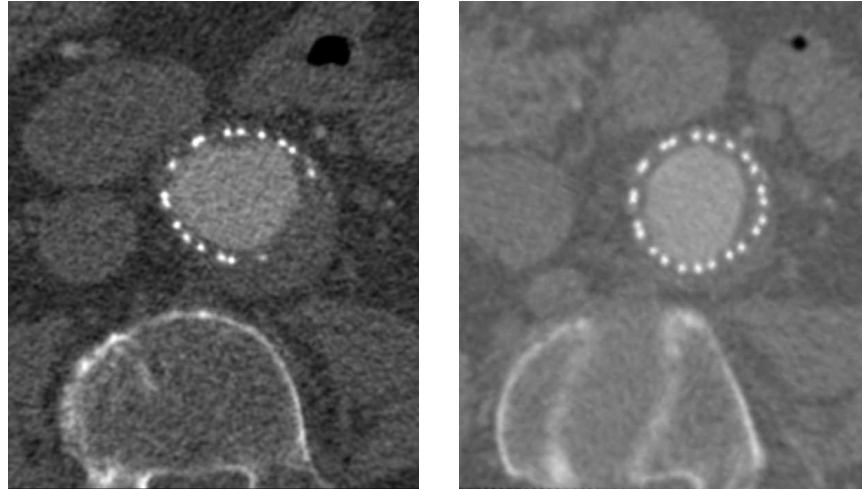


Abb. 1. Axialer Schnitt durch die Aorta **Abb. 2.** Orthogonaler Schnitt durch die Aorta

4 Diskussion

Das vorgestellte Verfahren ist robust in der Lage, CTA-Datensätze des menschlichen Abdomens zu analysieren und in eine leichter auswertbare Darstellung zu transformieren. Mit Hilfe der transformierten Darstellung ist die Messung des Aneurysmadurchmessers einfacher, schneller und genauer möglich. Weiterhin können globale Formveränderungen über Längsschnitte der Aorta einfach erkannt werden. Die Arbeit entsteht in enger Kooperation zwischen Radiologen des Bundeswehrzentralkrankenhaus Koblenz und Computervisualisten der Universität Koblenz-Landau, um ein Verfahren zu entwickeln, das auf die Bedürfnisse der potentiellen Anwender abgestimmt ist.

Während das Verfahren bisher nur die manuelle Analyse unterstützt, sollen in Zukunft Teilschritte der Nachkontrolle automatisiert werden, möglichst auch unter Ausnutzung programmierbarer Grafikhardware. Als erster Schritt bietet sich die automatische Bestimmung des Durchmessers des Aneurysmas an. Diese Messung kann dann nicht nur an der Stelle der maximalen Ausdehnung, sondern über die komplette Aneurysmalänge erfolgen. Ebenfalls wäre die Bestimmung des Aneurysmavolumens wünschenswert, das neben dem 2D-Durchmesser als weiterer Parameter für die Diagnostik dienen könnte.

Literaturverzeichnis

1. Olabbarriaga SD, Rouet JM, Fradkin M, Breeuwer M, Niessen WJ. Segmentation of Thrombus in Abdominal Aortic Aneurysms From CTA With Nonparametric Statistical Grey Level Appearance Modeling. *MedImg*. 2005 April;24(4):477–485.
2. de Bruijne M, van Ginneken B, Viergever MA, Niessen WJ. Interactive segmentation of abdominal aortic aneurysms in CTA images. *Medical Image Analysis*. 2004;8:127–138.
3. Kuwahara M, Hachimura K, Eiho S, Kinoshita M. Processing of ri-angiocardigraphic images. *Digital Processing of Biomedical Images*, K Preston and M Onoe. 1976; p. 187–202.
4. Sturm P. 3D-Color-Structure-Code - Segmentation by Using a New Non-Plainness Island Hierarchy. In: *IEEE International Conference on Image Processing*. IEEE Signal Processing Society. IEEE Signal Processing Society; 2004. p. 953–956. 0-7803-8555-1 (ISBN), *ICIP 2004*, Singapore.
5. Priese L, Sturm P, Wang H. Hierarchical Cell Structures for Segmentation of Voxel Images. In: *Image Analysis: 14th Scandinavian Conference, SCIA 2005*, Joensuu, Finland, June 19-22, 2005. LNCS 3540. Springer Verlag; 2005. p. 6–16.
6. Zhang B, Hsu M, Dayal U. K-Harmonic Means - A Spatial Clustering Algorithm with Boosting. In: *TSDM '00: Proceedings of the First International Workshop on Temporal, Spatial, and Spatio-Temporal Data Mining-Revised Papers*. vol. 2007/2001 of *Lecture Notes in Computer Science*. London, UK: Springer-Verlag; 2001. p. 31–45.
7. Meijster A, Roerdink J, Hesselink W. A general algorithm for computing distance transforms in linear time. In: *Mathematical Morphology and its Applications to Image and Signal Processing*. Kluwer; 2000. p. 331–340.

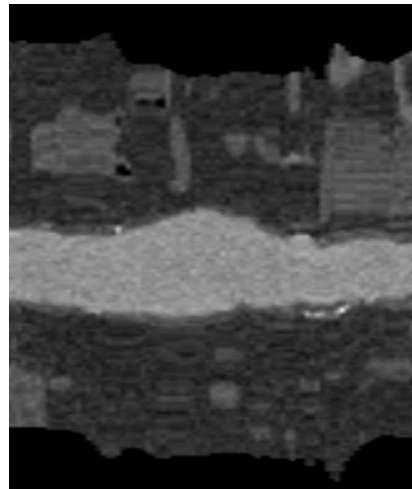



Abb. 3. Dreidimensionaler Aortenverlauf **Abb. 4.** Längsschnitt durch die Aorta